SELTENER FALL

VON

ANGEBORENEM HERZFEHLER.

INAUGURAL-DISSERTATION

BEHUFS ERLANGUNG DES DOCTORGRADES

DER HOHEN MEDICINISCHEN FACULTÆT ZU BASEL

VORGELEGT VON

LUDWIG GELPKE

ARZT IN GELTERKINDEN.

ACAD. LIB. BAT. BASIL.

MIT EINER TAFEL.

BASEL.

SCHULTZE'SCHE UNIVERSITÄTS-BUCHDRUCKEREI

(L. REINHARDT)

1883.

SELTENER FALL

VON

ANGEBORENEM HERZFEHLER.

Inaugural-Dissertation

BEHUFS ERLANGUNG DES DOCTORGRADES

DER HOHEN MEDICINISCHEN FACULTÆT ZU BASEL

VORGELEGT VON

LUDWIG GELPKE

Arzt in Gelterkinden.

MIT EINER TAFEL.

BASEL.

Schultze'sche Universitäts-Buchdruckerei

(L. REINHARDT)

1883.

ACAD.
LUGD. BAT.
Digitized by the Internet Archive
in 2026
https://archive.org/details/IA41548826_0125

Meinem hochverehrten Lehrer

HERRN PROF. DR. M. ROTH IN BASEL

in Dankbarkeit gewidmet.

Den ersten Versuch einer wissenschaftlichen Deutung der angeborenen Herzfehler machte Meckel (J. Fr. Meckel, Handbuch der pathol. Anatomie. Leipzig 1812).

Zu Meckel's Zeit war das Studium der Embryologie noch neu; die Befunde von Anklängen der Entwicklungsphasen menschlicher Embryonen an die ausgebildeten Formen niedriger Thiere (z. B. die Anlage der Kiemenbogen) so überraschend, dass Meckel nicht anstand, die Hemmungsbildungen der Organe des Menschen als Thierbildungen aufzufassen; so spricht er von einem Crustaceenherzen, von einem Reptilienherzen u. s. w.

Von Rokitansky (Handbuch für pathol. Anatomie, 1842) wurde zuerst deutlich die Idee ausgesprochen, dass die Missbildungen des Herzens, hauptsächlich die Pulmonalstenosen, zurückzuführen seien auf entzündliche Erkrankungen des Endokards.

Ihm schloss sich Meyer an (über angeborene Enge und Verschluss der Lungenarterienbahn und über die Transposition der aus dem Herzen hervortretenden grossen Gefässe. Virchow's Archiv 1857, Band 12).

Die Aufmerksamkeit der Forscher wendet sich seit Rokitansky und Meyer hauptsächlich dem Studium der Pulmonalstenose zu, als dem häufigsten angeborenen Herzfehler und demjenigen, welcher durch seine fast regelmässige Combination mit offener Kammerscheidewand am meisten zur Deutung und Erklärung herausforderte. Die Ansicht Meyer's ist kurz folgende: Die Verengerung am Ostium arteriosum dextrum ist das Produkt einer frühzeitigen vor vollendetem Kammerabschluss hier stattgehabten endokardialen Entzündung. Die Stauung des Blutes im rechten Ventrikel lässt das Septum Ventrikul. nicht zum Verschluss kommen; drängt dasselbe im Gegentheil in den linken Ventrikel hinüber unter die Mündung der Aorta.

Auch Peacock (Thomas Peacock on malformations of the human heart. London 1866. sec. Edit.), dessen grosses Verdienst hauptsächlich in einer überaus reichhaltigen, wohl gesichteten Casuistik von eigenen und fremden Beobachtungen besteht, spricht sich für die meisten Fälle von Pulmonalstenose zu Gunsten des entzündlichen Ursprungs aus. Desgleichen Förster (Missbildungen des Menschen, Jena 1861). Peacock wendet in dem angeführten Werke einen besondern Fleiss der Beobachtung der klinischen Erscheinungen zu, dem Grad der Cyanose, der Lebensdauer u. s. w.

Die Vorliebe der fœtalen Endokarditis für das rechte Herz erklärt er so: Beim geborenen Menschen haben die Klappen des linken Herzens einen fünfmal stärkern Druck auszuhalten als diejenigen des rechten, während in fœtu das Verhältniss ungefähr umgekehrt ist; desgleichen mögen nach Peacock Unterbrechungen des Blutstroms in Nabelvenen und Placenta zu Erkrankungen der rechtseitigen Herzklappen beitragen.

Grössere Schwierigkeiten bietet den Anhängern der Entzündungstheorie die Erklärung der Obliteration des Stammes der Pulmonalarterie. Meyer spricht für diese Fälle von einer Endarteritis, ohne Belege dafür zu geben. Peacock sucht die Ursache in einer vorzeitigen Obliteration des Ductus Botalli. Der Ductus Botalli ist der hauptsächlichste Abzugskanal für das Pulmonalblut. Schliesst sich dieser Kanal vor Eröffnung des Lungenkreislaufes, so werde die Pulmonalarterie gewissermassen funktionslos und obliterire; ähnlich wie die Gefässe in Amputationsstümpfen obliteriren.

Die Entzündungstheorie ist auf den ersten Blick einfach und bestechend, indess lässt sie sich nicht für alles verantwortlich machen: ein grosser Theil der endokarditischen Befunde muss vielmehr als secundär aufgefasst werden, da man sie hauptsächlich bei ältern Individuen findet.

Unerklärt bleiben auch diejenigen Fälle, wo die entzündlichen Produkte vollständig fehlen; zweitens die Fälle von Pulmonalstenose mit geschlossener Kammerscheidewand; drittens der absolute Rechtsstand der Aorta; viertens die nicht seltene Verdrängung des Kammerseptums nach rechts statt nach links.

Heine (angeborene Atresie des ostium arteriosum dextrum, Tübingen 1861) beschreibt einen Fall, wo an der verschlossenen Pulmonalis keine Spur von entzündlichen Veränderungen zu entdecken ist. Heine macht daher einen gerechtfertigten Einwurf gegen die allgemeine Fassung der Meyer'schen These und nimmt für seinen und ähnliche Fälle als primären Bildungsfehler eine Abweichung der Kammerscheidewand nach links an. Das Septum ventricul setzt sich in Folge einer primären Wachsthumsstörung an den linken statt an den rechten Aortenumfang; dadurch geräth die Aorta theilweise in den rechten Ventrikel, bildet für den Blutstrom einen bessern Abfluss als die Pulmonalis, welche sich desshalb verengert.

1865 veröffentlichte Kussmaul*) eine Abhandlung über zwei eigene Fälle von Pulmonalstenose. Er knüpfte daran eine längere kritische Beleuchtung der bisherigen Auffassungen und Deutungen der Frage nebst einer systematischen Gruppirung der einschlägigen Fälle von Pulmonalstenosen und den zeitweilig begleitenden Complicationen. Kussmaul hatte an Heine's Theorie auszusetzen: »Es sei unwahrscheinlich, dass in Heine's Fall die Aorta derart günstiger für den Blutabfluss gelegen habe als die Pulmonalis, dass letztere Blutbahn vollständig verödete. 2) Mache die Pulmonalarterie in Heine's Fall nicht den Eindruck einer Atresie, wie solche bei verlassenen Blutbahnen vorkommen. Heine's Pulmonalis ist am ostium undurchgängig; der Stamm hingegen ausgebuchtet; physiologische Atresien (z. B. der Ductus Botalli) sind strangförmig.

Das Verdienst Heine's ist, auf die abnorme Stellung der Gefässe, den absoluten Rechtsstand der Aorta aufmerksam gemacht zu haben. Dieser von Kussmaul vollständig anerkannte Einwurf veranlasste denselben, die Peacock-Meyer'sche Stauungstheorie einer Correktur zu unterwerfen. Kussmaul deducirte: Entzündliche Erkrankung des ostium arteriosum dextrum ist in vielen, den meisten Fällen Ursache der Pulmonalstenose und des Septumdefektes; um aber die abnorme Stellung der Gefässe (Aorta mehr rechts, Pulmonalis mehr

*) Henle u. Pfeufers Zeitschr. f. rar. Medic. III. Reihe. Bd. 26. S. 99.

links) zu erklären, müssen zur Zeit der Erkrankung folgende Verhältnisse obgewaltet haben: Bekanntlich entspringt der truncus arteriosus communis aus der rechten Hälfte des gemeinsamen Ventrikels. Die Anlage des Septum trumi geschieht in der Weise, dass die Aorta ursprünglich mehr rechts, die Pulmonalis mehr links steht. Wie die Aorta schliesslich mit dem linken Ventrikel in Verbindung tritt, während die Lungenarterie mit dem rechten Ventrikel in Verbindung bleibt, ist nicht klar ermittelt (Kussmaul S. 136). Wenn nun, bevor die Aorta mit dem linken Ventrikel in Verbindung ist, das Pulmonalostium durch Entzündung oder aus anderer Ursache verengt oder geschlossen wird, so muss der rechte Ventrikel mit der Aorta in Verbindung bleiben, die Aorta muss in ihrem Rechtsstand verharren. Dieser bestechenden Hypothese Kussmaul's könnte man vielleicht entgegenhalten: Ist es denkbar, dass zu einer Zeit, wo die beiden Arterien noch einem Stamm angehören, ein entzündlicher Process sich an dem einen Gefäss etablirt, ohne die andere Hälfte des gemeinsamen Gefässrohres zu berühren? Warum trifft die Entzündung immer die Pulmonalis? Ist aber nicht Entzündung die Ursache der Stenose, welches ist sie? Gewiss nicht Ablenkung des Blutstroms vom Pulmonalostium, denn die beiden Gefässe stehen noch aneinander und unter æqualen Bedingungen. Wenn es aber weder Entzündung noch Ablenkung des Blutstroms ist, was die Pulmonalis stenosirt, so kann es nichts anderes sein als eine Wachsthumsstörung zu Ungunsten der Pulmonalis.

Wir sind auf diesem Wege unvermerkt auf die neueste Ansicht Rokitanskys gekommen, die Ursache des Complexes von Erscheinungen in einer primären Wachsthumsstörung des Septum trunci zu Ungunsten der Lungenarterie zu suchen (Rokitansky, Defekte der Scheidewände des Herzens 1875). Die einzige Quelle zur Aufklärung der streitigen Frage ist jedenfalls das Studium der Anatomie und der Entwicklungsgeschichte des Herzens. Rokitansky gibt in seinem letzten Werke eine ausführliche Behandlung der Anatomie der Scheidewände des Herzens und zweitens eine detaillirte bahnbrechende Bearbeitung der embryologischen Verhältnisse, wobei ihm der Weg durch die Arbeiten von

Lindes vorgezeichnet war. Rokitansky hat jene Wachsthumsverhältnisse, welche Kussmaul noch unbekannt waren, durch welche die ursprünglich rechtsstehende Aorta in den linken Ventrikel einbezogen wird, entdeckt und diesen Befund zum Ausgangspunkt seiner neuen Theorie gemacht; der frühere Vorkämpfer der Entzündungstheorie hat seinen Standpunkt zu Gunsten der Wachsthumstheorie gewechselt. Es ist nöthig, bei diesem Anlass etwas näher auf die Abhandlung von Rokitansky einzugehen. Wie der Titel des Buches besagt, theilt Rokitansky die angeborenen Missbildungen des Herzens ein nach den Defekten der Scheidewände; nicht etwa weil Rokitansky in dem Defekt die primäre Störung, den Ausgangspunkt des Complexes von Missbildungen sieht, sondern weil die Septumdefekte die regelmässigen Begleiter der Missbildungen sind, und hauptsächlich weil aus Art, Grösse und Lage des Defektes auf die Beschaffenheit der übrigen Missbildungen geschlossen werden kann. Septum Defekt ist die Signatur der einzelnen Missbildung.

Am normalen Septum ventriculor. und zwar in seinem obern Abschnitt unterscheidet man: 1) ein hinteres, zwischen die beiden Ostia venosa eintretendes Septum. — 2) einen mittlern, bald grössern, bald kleinern häutigen Theil: Septum membranoceum. — 3) ein vorderes zwischen die beiden arteriellen ostien eintretendes Septum, welches die hintere Wand der Conusarteriosus dexter bildet. Dieses letztere besteht wiederum nach seinem anatomischen Bau aus einem hintern, das Aortenostium rechts umfassenden und aus einem vorderen Theil, welche zwischen beide Gefässostia eintritt. Defekte im vordern Septum beschlagen daher meistens auch die hintere Conuswand und modificiren die Conusbildung. Ist z. B. eine Lücke im hintern Theil des vordern Septums, beiläufig der häufigste Fall, vorhanden, so fehlt bei der Conusbildung dasjenige Material, welches der linke Ventrikel liefert; der Conus besteht alsdann aus der schmächtigen Fleischlage, welche er vom rechten Ventrikel erhält; der Conus wird eng und steil ansteigend.

Es gruppiren sich demnach die Defekte des Septum ventriculorum, wie folgt:

1. Völliger Defekt des Septum ventricul.

Rokitansky, S. 91 & 92. — Fall 24. 12 Tage alter Findling, starke Cyanose. Atresie des ostium venosum dextrum. Atresia Aortæ. — Fall 1. (2215) 2 Tage alter, cyanotischer Knabe; Nebeneinanderstellung der Gefässe, Atresia pulmon.

2. Defekte des hintern Septum.

Bei grössern Defekten dieser Art ist gleichzeitig das Sept. atriorum defekt; es haften alsdann die venösen Klappenzipfel am obern Rand des Septum ventriculor.: dadurch wird die Insertionslinie der Klappen grösser; d. h. die Zipfel reichen nicht mehr hin, die ostien auszufüllen. Folge davon ist: a. *Spaltung des Aortenzipfels.* b. *Zusammenfliessen der beidseitigen vordern und hintern Klappenzipfel.* c. *Freibleiben des mittlern Theils des obern Septumrandes.*

Den Ausgangspunkt für diese Anomalie bildet wahrscheinlich die Stenose der Aorta und zwar ist nach Rokitansky der Vorgang folgender: Ungleiche Theilung des Truncus arteriosus bedingt stenosis Aortæ, Erweiterung der Herzhöhlen und der Ostia, Dehnung der Commissur und des mit derselben verwachsenen Septum ventriculorum, d. h. Niedrigbleiben des Septum.

3. Defekte des vordern Septum.

a. *Defekte des ganzen vordern Septums;* — b. *Defekte des hintern Theiles des vordern Septums.*

Diese beiden Gruppen fassen zusammen die viel besprochenen Fälle von Stenose der Lungenarterienbahn der frühern Autoren. Sie machen mehr als einen Drittheil sämmtlicher Herzmissbildungen aus; kommen häufig bei Erwachsenen vor und sind fast ausschliesslich combinirt mit anomaler Gefässstellung (Rechtslage der Aorta) und Stenose oder Atresie der Lungenarterie. Um diese Gruppe dreht sich hauptsächlich der Streit des Autoren, ob Entzündung, ob Wachsthumsstörung. Rokitansky hat sich wie gesagt für die letztere Annahme entschieden. Seine Theorie ist in Kürze folgende:

Die normale Ursprungsstelle des Septum trunci befindet sich links hinten am truncus arteriosus. Es scheint dieser Ausgangspunkt von der 5. Kiemenarterie vorgeschrieben zu werden, welche an derselben Stelle ihren Ursprung nimmt. Das Septum trunci verläuft nach vorn rechts; seine Convexität ist nach links vorn gerichtet. (A/P) Pulmonalis steht also links vorn, Aorta rechts hinten. Bleibt dieser Zustand bestehen, d. h. bleibt die später zu beschreibende Kreuzung der Gefässe durch das Septum ventriculi aus, so haben wir eine mässige Rechtslage der Aorta, wie sie in manchen Fällen von Pulmonalstenose vorkommt. Verläuft aber das Septum trunci von der Mitte hinten nach der Mitte vorn, so resultirt eine noch stärker ausgesprochene Rechtslage der Aorta. Entspringt das Septum aber von der rechten Peripherie des truncus (P/A), so resultirt eine vollständige Umstellung der Gefässe: Transposition. Entspringt viertens das Septum trunci von normaler Stelle, kehrt aber seine Concarität nach links vorn, statt nach rechts hinten, so resultirt ebenfalls eine totale Umstellung der Gefässe; es bildet sich nämlich, wie vorauszuschicken war, immer dasjenige Gefäss zur Aorta aus, welchem das Septum seine Concavität zuwendet. (Rokitansky hat in zwei Fällen von persistirendem Truncus arteriosus positive Beweise von dem besprochenen abnormen Ursprung des Septum trunci. Defekte der Scheidewände des Herzens Fall 4, S. 4 und Fall 10, Seite 13, letzterer mit Abbildung.)

Gewöhnlich ist nun in Fällen von Transposition die Kammerscheidewand, welche normaler Weise dem Septum trunci in Ursprung und Verlauf folgend zwischen die Gefässostien eindringt und das hintere, Aorta, in den linken Ventrikel bringt, in ihrem obern vordern Theil defekt. Ist die Kammer ausnahmsweise geschlossen, so kann der Fall eintreten, dass das Kammerseptum den abnormen Ursprung und Verlauf des Septum trunci nicht nachahmt, und das rechtsstehende hintere Gefäss in den rechten Ventrikel bringt; die Gefässe stehen alsdann in den gehörigen Ventrikeln: Corrigirte Transposition. Bei Rokitansky findet sich ein solcher Fall abgebildet. Rokitansky, Def. d. Sch. S. 84.

Aus dem Gesagten ist ersichtlich, dass der abnorme Ursprung und der abnorme Verlauf des Septum trunci (Concavität nach vorn links) eine abnorme Stellung der Gefässe von der einfachen Rechtslage der Aorta bis zur vollständigen Transposition zur Folge hat.

Eine fernere Abnormität des Septum trunci, d. i. eine schiefe Stellung von oben nach unten, bedingt eine Verengerung der Pulmonalis und eine Erweiterung der Aorta. Die Erklärung des ganzen Complexes Pulmonalstenose, Rechtsstand der Aorta, Septumdefekt, gestaltet sich nach dem Gesagten, wie folgt:

Abnormer Ursprung und schiefes Wachsthum des Septum trunci (wahrscheinlich im Zusammenhang mit einem regelwidrigen Ursprung des 5. Kiemenbogens) bedingen Rechtslage der Aorta und Enge der Pulmonalis. Das Kammerseptum seinerseits müsste eine enorme Excursion nach rechts machen, um den rechtseitigen Umfang der verlagerten Aorta zu erreichen, dazu reicht erstlich die Wachsthumsenergie des Septums nicht aus, zweitens muss der Blutstrom vom rechten Ventrikel bei stenosirter Pulmonalarterie seinen Ausweg durch die Lücke im Kammerseptum nehmen. Dabei bleibt auch noch Rokitansky für gewisse seltenere Fälle unbenommen, dass das Pulmonalostium hin und wieder in Fœtu entzündlich erkranken und den Ausgangspunkt der ganzen Missbildung abgeben kann.

Diese Auffassung der Verhältnisse dürfte nach meiner Ansicht der Wirklichkeit am nächsten kommen. Auch haben die spätern Forscher die Theorie Rokitanskys fast bedingungslos angenommen. So Rauchfuss, Krankheiten der Kreislauforgane, Gerhardts Kinderkrankheiten, Tübingen 1878.

J. Orth (zwei Fälle von Defekt im Septum ventriculorum nebst Verengerung der Lungenarterienbahn. Virchows Archiv 1880) spricht sich S. 539 folgendermassen über das Werk Rokitanskys aus: »Durch die letzte Arbeit Rokitanskys, in welcher neben zahlreichen pathologischen Beobachtungen auch die Resultate eigener eingehender embryologischer Untersuchungen niedergelegt sind, ist die Angelegenheit wohl definitiv zu Ungunsten derjenigen ursprünglich von Rokitansky gestützten Ansicht entschieden worden, nach welcher in der

Stenose oder Atresie der Lungenarterienbahn der Effekt einer fœtalen Endo- und Myocarditis und in dem Septumdefekt die nothwendige Folge der durch jene Stenose bedingten Stauung des Blutes im rechten Ventrikel zu sehen sei.« Nur in zwei Punkten macht Orth eine Einwendung gegen die Theorie Rokitanskys. Erstlich scheint ihm das Septum ventricul. in den diesbezüglichen Fällen von Pulmonalstenose nicht, wie Rokitansky meint, blos den durch Verlagerung der Aorta erhöhten Anforderungen nicht gewachsen, sondern absolut zu kurz. Der Septum Defekt sei mit andern Worten nicht einzig die Folge der regelwidrigen Stellung der Gefässe, sondern beruhe zum Theil auf einem Mangel an Wachsthumsenergie des Septums.

Zweitens beansprucht Orth für seinen 2. Fall (Ringförmige Stenose am Eingang in den Conus; Pulmonalöffnung normal; Septum Defekt.) eine primäre Wachsthumshemmung des Septum ventricul. Orth hebt hervor, dass Rokitansky zutreffend nachgewiesen habe, dass für die normale Bildung des Conus ein normales Septum ventricul. unerlässliche Bedingung sei, dass fast alle Conusstenosen der frühern Autoren Verkümmerungen des Conus seien wegen Mangel des vordern Septums; es könne daher, deducirt Orth auch in seinem Fall, die Conusstenose nicht Ursache des Septumdefektes sein, eine andere Ursache, z. B. bedeutende Verlängerung der Aorta nach rechts, fehle aber, daher müsste das Septum ventricul primar im Wachsthum zurückgeblieben sein.

Beschreibung des vorliegenden Falls.

1. *Septum atriorum* bis auf eine Leiste am Boden des gemeinsamen Vorhofes defekt.
2. *Septum venticulorum* total fehlend.
3. *Conus aorticus* (in den rechtseitigen Antheil des gemeinsamen Ventrikels fallend) durch ein kleines defektes Septum zu einem circa wallnussgrossen überzähligen Ventrikel vom übrigen Ventrikelraum abgeschlossen.
4. *Transposition* der grossen Gefässe.
5. *Fehlen des ostium venosum dextrum*, Rudimentäre Tricuspidalreste.

6. *Ursprung der Pulmonalis* über einem bindegewebigen Ring.
7. *Obliteration des Ductus Botalli*, d. h. das Herz besitzt thatsächlich einen gemeinsamen Vorhof, einen gemeinsamen Ventrikel; der conus aorticus bildet einen überzähligen Ventrikel. Ostium venosum dextrum fehlt.

Krankengeschichte.

Marie H., 27 Jahre alt, wohnhaft in Gelterkinden. Vater und Mutter sind stets gesund gewesen. Von eilf Geschwistern sind zwei gleich nach der Geburt gestorben; das eine 3 bis 4 Wochen alt an »Gicht«, das andere war eine Frühgeburt und starb wenige Stunden nach der Geburt; die übrigen Geschwister sind alle gesund, keines herzleidend. Einer 25jährigen Schwester habe ich vor zwei Jahren ein cariöses Rippenfragment entfernt. Der Gefälligkeit des Herrn Dr. A. Baader verdanke ich die folgenden Notizen über die Verstorbene: »Dr. J. J. Baader wurde zum ersten Mal zu dem Kinde gerufen, als es circa 6 Monate alt war (vorher mangelnde Aufmerksamkeit), weil das Kind bei heftigen Bewegungen, Schreien u. s. w. cyanotisch wurde und ausser Athem kam. Dr. J. J. Baader glaubte an Offenbleiben des Ductus Botalli. Das Kind entwickelte sich übrigens gut; da es ein stilles Mädchen war, richtete es seine Spiele etc. nach seinem Herzen. Mein l. Vater bekam es nur in Behandlung, wenn es heftigen Catarrh hatte. Ich sah sie sehr selten, oft Jahre lang nicht. Ich diagnosticirte Offenbleiben des Foramen ovale, oder des sehr erweiterten Ductus Botalli, oder Fehlen der Scheidewand der Vorhöfe. Ich gab ihr exacte diätetische Verhaltungsmassregeln. Hauptsymptom war die Cyanose. Ich sah sie nur ein Mal hydropisch.« Soviel Dr. Baader. — Von den Eltern konnte ich noch erfahren, dass Marie immer schwächlich, aber selten bettlägerig war. Schwirren in der Herzgegend fühl- und hörbar. Sie war von fröhlicher Gemüthsart, besuchte noch am letzten Tage ihres Lebens die Bandfabrik, sang noch einige Stunden vor ihrem Tode mit den Schwestern fröhliche Lieder und fiel todt hin, als sie in's Bett steigen wollte im October 1879.

Ich wurde zu der Leiche gerufen und machte die Section ohne Ahnung des bevorstehenden Befundes. Dieselbe ergab:

Körper klein, mager, Hautdecken cyanotisch, die Nagelglieder an Händen und Füssen kolbig aufgetrieben. Um die Knöchel mässige Oedeme, an der Theilung der Trachea hühnereigrosses Paket käsiger Lymphdrüsen. Die Besichtigung der Lungen und der Baucheingeweide bot nichts abnormes. Die Hirnsection wurde nicht gemacht.

Herz. — 1) Gewicht 288,0. — 2) Distanz von Basis zur Spitze 9,8 Ctm. — 3) Grösste Breite über der Mitte 10,6 Ctm., an der Basis 9,8 Ctm. — 4) Dicke der Ventrikelwand an der linken Kante oben 9 Mm.; rechterseits oben: Muskelschicht 6 Mm.; Fettschicht 3,5 Mm.; Dicke der gemeinsamen Spitze 3 Mm.; Dicke des Septum ventricul. 3,5 Mm. — 5) Umfang der Aortenmündung 7,2 Ctm., Umfang der Pulmonalmündung am Klappenring 5,8 Ctm.

Aeussere Form. — Herz von vorn gesehen platt; in die Breite ausgedehnt; Sulcus longitudinalis anterior deutlich, verläuft von der Basis etwas rechts zur Spitze und theilt das Herz in zwei ungefähr gleich grosse Theile, so dass die Spitze dem linken Antheil angehört. Rechts vom Sulcus zeigt die Herzwand starke Fettauflagerung; links vom Sulcus ist die Herzwand beträchtlich muskulöser als rechts. Rechts vom Sulcus im rechten obern Winkel der Ventrikelabtheilung erhebt sich ein circa nussgrosser Buckel, herrührend von dem später zu beschreibenden Conus-Ventrikel. Aus diesem Conus, der sich aber nicht wie ein normaler Conus entlang dem Sulcus longitudinalis schräg nach links oben zieht, sondern unmittelbar an der rechten Kante des Herzens gerade nach oben steigt, entspringt mit weiter Mündung die Aorta ebenfalls gerade aufwärts. Links hinter der Aorta entspringt die dünnwandige, engere Pulmonalis. Die Aorta beschreibt in normaler Weise ihren Bogen und gibt ihre gehörigen Aeste ab. Aorta descendens ist auffällig eng. Ihr Umfang beträgt 3,0 Ctm. Die Arteria pulmonalis ist auffällig dünnwandig und ziemlich eng. Im Gegensatz zu den normalen Verhältnissen ist der linke Ast der Pulmonalis beträchtlich stärker als der rechte. Der Ductus botalli besteht aus einem 0,7 Ctm. langen und durchgängigen Strang.

Semilunarklappen. — Im normalen Herzen besitzt die Arteria pulmonalis eine rechte, eine linke und eine vordere Klappe; die Aorta eine hintere und zwei seitliche, indem die vordere Pulmonalklappe der hintern Aortenklappe parallel gegenüberliegt.

Im transponirten Arteriensystem, wie im vorliegenden Fall, wo die Aorta ungefähr die Stelle der normalen Pulmonalis einnimmt, hat die Aorta entsprechend auch die Klappenlage einer Pulmonalis eine vordere und zwei seitliche; die Klappen der A. Pulmonalis sind gestellt, wie die der normalen Aorta.

Die Klappe der A. pulmonalis ist glatt und hat die Richtung entsprechend der transponirten Stellung gerade nach aufwärts.

Gestalt des Herzens. — Dasselbe ist platt statt kuglig und an der Basis verbreitert, weil das stützende Septum ventriculor und der eigentliche Conus fehlen. Die übrigen, äusserlich wahrnehmbaren Verhältnisse gestalten sich, wie fogt:

Die Herzohren sind ungewöhnlich gross und legen sich von links und rechts an den Bulbus Aortæ, so dass ihre Spitzen 12 Mm. von einander abstehen. Der Ursprung der Pulmonalis ist demnach vom linken Herzohr verdeckt.

Die Arteria coronaria sinistra entspringt vorn links aus der Aorta; gibt 0,5 Ctm. von ihrem Ursprung entfernt eine 4,5 Mm. Umfang messende Arterie ab, welche schräg nach aussen über die vordere Wand des Aorten Conus verläuft; ferner im Sulcus longitudinalis anterior 16 Mm. vom Ursprung entfernt den Ramus descendens anterior, auf der linken Herzkante den ramus marginalis sinister und verliert sich im Sulcus coronarius posterior.

Die Arteria coronaria dextra entspringt aus dem rechten Sinus Valsalvæ, rechts aus der Aorta, ist hier im Gegensatz zum normalen Verhältniss kleiner als die Sinistra (5,5 Mm.) und gibt auf der Rückseite des Herzens 4 Ramos descendentes ab.

Von den Herzvenen ist als Abnormität hervorzuheben die Einmündungsstelle des Sinus coronarius. Dieser mündet

nämlich dicht hinter dem Septum-Rudiment von hinten in die rechte Hälfte des gemeinsamen Vorhofes ein, besitzt keine Valvula Thebesii. Die Vena coronaria magna steigt gerade aufwärts, da sie die Excursion um die Cava inferior nicht machen muss. Die hintere Ansicht des Herzens bietet als auffälligste Abnormität das hohe Hinaufragen des rechten Ventrikelfleisches in Gestalt eines steilen conus aorticus, welcher lateral vom rechten Vorhof liegt.

Das Vorhofherz misst in die Quere 9 Ctm.; 5,5 Ctm. in mittlerer Richtung.

V. Cava superior an normaler Stelle misst 4 Ctm. Umfang.

Cava inferior normal mündend misst 8,5 Ctm. Umfang. Die linke Hälfte des Vorhofes ist zu kurz abgeschnitten und lässt nur eine Lungenvene links oben erkennen.

Das Kammerherz besitzt auf der hintern Seite mehrere Längsfurchen, so dass die Unterscheidung von rechter und linker Kammerhälfte weniger deutlich ist, als auf der vordern Seite. Zieht man die Grenze nach dem Verlauf der V. Coronaria magna, so würden (in der Mitte gemessen) 6,2 Ctm. auf den rechten, 2,5 Ctm. auf den linken Ventrikel fallen; wird dagegen der stärkste Ast der Vena coronaria als massgebend betrachtet, so fallen 4,5 Ctm. auf den linken, 4,2 Ctm. auf den rechten Ventrikel.

Innerer Bau des Herzens. — Beim Aufschneiden entlang den seitlichen Rändern entquoll sowohl der Vorhof, als der Ventrikelabtheilung eine ungewöhnliche Menge dunklen, locker geronnenen Blutes. —

Hebt man die vordere Herzwand an der Spitze empor (vergl. Figur), so sieht man einen geräumigen Ventrikelraum; nirgends ist eine Spur von einem Septum ventricul. zu entdecken. Linkerseits sind die Wandungen dieses Ventrikels beträchtlich muskulöser als rechterseits. An seiner Basis besitzt dieser Ventrikelraum 3 verschiedene Ostien: 1) zu äusserst nach links *ostium venosum sinistrum.* — 2) Rechts daneben und etwas nach vorn der mässig verengte Zugang zur *Pulmonalis* von 4,5 Ctm. Umfang. — 3) Dicht daneben nach rechts vorn und unten, die vordere Ventrikelwand

scheinbar durchbrechend, die Lücke, welche in den ventrikelähnlichen conus aorticus führt, *das mittelbare Aortenostium.*

Das Ostium venosum sinistrum ist für drei Finger durchgängig; misst 11,5 Ctm. Umfang. Es besitzt zwei Klappenzipfel, einen kleinern hintern 3,8 Ctm. breiten und 1,9 Ctm. langen und einen sehr grossen 7,9 Ctm. breiten und 2,7 Ctm. langen rechts und vornstehenden Aortenzipfel. Der Aortenzipfel deckt den Zugang zur Arteria Pulmonalis ganz, den Zugang zur Aorta theilweise. Der Aortenzipfel ist am obern Umfang auf der dem Ostium abgewendeten Seite mit dem später zu beschreibenden fibrösen Gebilde am Pulmonalzugang verwachsen. An den untern Rand der Valvula mitralis inseriren sich die Sehnenfäden eines vordern und eines hintern Papillarmuskels.

Dicht neben dem Aortenzipfel befindet sich der Zugang zur Arteria Pulmonalis. Derselbe stellt sich dar als ein häutiges Gebilde, welches sich unterhalb der Semilunarklappen befindet und ungefähr 1 Ctm. lang ist und 5 Ctm. im Umfang misst. Nach links hin ist dieses Gebilde durchgehends mit dem Aortenzipfel verwachsen, so dass nach dieser Seite nur der untere Rand des fraglichen fibrösen Ringes etwa 1 Mm. breit vom Aortenzipfel absteht. In der Ausdehnung dieser Verwachsung ist der Aortenzipfel deutlich verdickt. Ein starker Papillarmuskel, der von der hintern Herzwand entspringt, etwa 1 Ctm. nach rechts und von dem hintern Papillarmuskel des Aortenzipfels entfernt ist, zieht gegen die dem Mitralostium abgekehrte Seite des Aortenzipfels und inserirt sich vermittelst mehrerer Sehnenfäden an der Stelle der Verwachsung dieses Zipfels mit dem ringförmigen Pulmonaleingang. Daneben ziehen von diesem Papillarmuskel auch einige Sehnenfäden an den freien Rand des Aortenzipfels.

Des Fernern ist das ringförmige Gebilde hinten rechts und vorn links mit einigen kurzen schwachen Sehnenfäden in Verbindung, welche direkt aus den Wandtrabekeln entspringen. Nach vorn rechts am Eingang in den Aorten-Ventrikel stehen als Abschluss dieses fibrösen Schlauches erstens ein verkalktes erbsengrosses Knötchen und hauptsächlich ein vorhangartig über den Aortenzugang herab-

hängendes 1 Ctm. langes und 0,8 Ctm. breites Läppchen, welches auf der Ventrikelseite taschenartig ausgebuchtet ist. Diese beiden Gebilde sind wie gesagt mit keinen Sehnenfäden in Verbindung.

Etwas unterhalb des Pulmonalzugangs, rechts von demselben und rechts von der Mittellinie eine den Daumen durchlassende Lücke. Diese Lücke durchbohrte ein den Conus aorticus vom Ventrikelraum abgrenzendes fleischiges Septum und ist überall von glatten fleischigen Rändern begrenzt. Die Lücke misst 2 Ctm. in die Quere, 2,3 Ctm. von oben nach unten.

Das Septum scheidet den rechten obern, vordern Theil des Ventrikels ab, fängt an der Basis des Herzens etwas rechts vom Sulcus longitudinalis an und reicht nach abwärts in der Gegend der rechten Herzkante bis ungefähr in die Mitte des Kammerherzens; die Richtung des Septums geht also von unten links vorn nach oben rechts hinten. Das Aortenseptum würde demnach mit einem normal gestellten Ventrikelseptum zwei Winkel bilden, in der Horizontalen einen stumpfen, in der Vertikalen einen spitzen. Schliesslich ist die beschriebene Lücke im Septum nach links hin nicht von Septum, sondern direkt von Ventrikelfleisch begrenzt, ein Verhältniss, wie es für alle mir bekannten einschlägigen Fälle typisch ist.

Der Aortenventrikel selbst fasst circa eine Wallnuss. Seine Wandungen sind von gewöhnlicher Beschaffenheit. Er besitzt kein venöses Ostium; aus ihm entspringt eine weite Aorta (7,2 Ctm. Umfang) mit glatten Semilunarklappen, einer vordern und zwei seitlichen.

Vorhof-Abtheilung. — Die Vorhöfe sind abnorm geräumig, nur durch eine niedere Leiste (Septum Rudiment) geschieden. (Querdurchmesser des gemeinsamen Atrimus 9 Ctm., der Höhendurchmesser 5,5 Ctm. Dicke der Wandungen 0,3 Ctm.)

Der Hohlvenensack besitzt kein venöses Ostium, dagegen eine V. Cava superior und eine V. Cava inferior.

Die V. Cava inferior hat ihre normale Mündung; eine eustachische Falte ist hingegen nicht vorhanden.

Dicht neben dem Septum Rudiment am Boden des Vorhofes zeigt ein flaches Grübchen mit glattem Endokard ausgekleidet die Stelle an, wo das rechte venöse Ostium sein sollte.

Das Septum Rudiment erhebt sich als eine ca. 0,6 Ctm. hohe fleischige Leiste am Boden des Vorhofherzens an der hintern Wand aufwärts steigend bis in die Höhe der Cava inferior. Das ganze übrige Septum fehlt. Der Lungenvenensack hat ein geräumiges venöses Ostium. Von Lungenvenen ist nur eine vorhanden, da die übrigen wahrscheinlich bei der Sektion zurückgelassen waren.

Blutvertheilung. — Der Kreislauf gestaltete sich in dem missbildeten Herzen nach den vorausgeschickten Daten folgendermassen:

Cava inferior et superior führen das venöse Körperblut in den rechten Vorhof, von da gelangt dasselbe in den linken Vorhof, mischt sich daselbst mit dem aus den Lungenvenen kommenden arteriellen Blute. Dieses gemischte Blut gelangt durch das Mitral ostium in den gemeinsamen Ventrikel und wird von diesem zur gleichen Zeit in Aorta und Pulmonalarterie getrieben. Das Körperarteriensystem führt demnach gemischtes Blut und ebensolches das Lungenarteriensystem, d. h. neben dunklem Körpervenenblut auch arterielles, welches den Lungenkreislauf soeben passirt hatte.

Die Epikrise des Falles wird eine kurze embryologische Skizze anschaulicher machen.

Entwicklungsgeschichte des Herzens und der Gefässe. — Ich halte mich hiebei an die Angaben von Kölliker (Entwicklungsgeschichte des Menschen), Ecker (Icones physiologicæ) und namentlich an Rokitanskys neueste bahnbrechende Beobachtungen der Entwicklung der Hühnerembryo.

Am 3. Brütetag stellt das Herz einen hufeisenförmig gekrümmten Schlauch dar. Die Convexität dieses Hufeisens schaut nach rechts unten; die beiden Schenkel nach links oben. Der obere Schenkel entspricht der Anlage des *truncus arteriosus communis*, der untere Schenkel der Vorhof- und Kammeranlage. Am 3. Brütetage zeigt sich in der Mitte des untern Schenkels eine Einschnürung *canalis auricularis*.

Die äusserliche Scheidung in Vorhof und Kammeranlage. Das Vorhofstück weitet sich stark in die Quere aus zu den kolbigen, geräumigen *Auricalæ cardis.*

Die Verlängerung dieses Vorhofes bildet ein Venensack, dessen Richtung nach oben und hinten geht (spätere Vorhofsvenen): An der obern vordern Wand dieses Venensacks und nach abwärts an der vordern Wand des Vorhofs bis zum canalis auricularis erhebt sich eine Leiste: Vordere Anlage des Septum atriorum. Der Venensack wird dadurch in einen grössern rechten und in einen kleinern linken Theil geschieden. Parallel der Längsaxe des Vorhofes, in der Höhe der Canalis auricularis wachsen im Innern des Herzschlauches von dessen vorderer und hinterer Wand zwei Wülste einander entgegen, die *Atrioventricular-Lippen.* Diese Wülste verengern die Communikation zwischen Vorhof und Kammer zu der Form eines liegenden I (⊢).

Die erwähnte Leiste an der vordern Wand des Vorhofs verwächst mit der vordern Atrio-ventricular-Lippe; von der hintern A. v. Lippe erhebt sich eine der hintern Vorhofswand folgende Leiste. Beide Leisten vereinigen sich oben in der Höhe des Venensackes zu der Form einer Arkade. An diesen Leisten herunter, wie in einem Rahmen, wächst eine zarte Membran, nach unten sichelförmig ausgeschnitten; bevor dieselbe die Atrio-ventricular-Lippen erreicht und diese quer überbrückt, ist sie von zahlreichen grössern und kleinern Löchelchen durchbrochen, den vorläufigen Communikationen der Vorhöfe. Dabei ist die Membran nach dem Cavum des linken Vorhofes ausgebuchtet.

Zugleich mit der Anlöthung der Vorhofscheidewand an die Atrio-ventricular-Lippen verwachsen letztere unter einander und die Vorhöfe communiciren mit den Kammern nur noch durch die kurzen Endspalten des ⊢ *den zukünftigen venösen Ostien.* Beide Spalten sind nach innen von je zwei Läppchen begrenzt; entsprechend den links- und rechtsseitigen Enden der Atrio-ventricular-Lippen. Rechts persistiren diese Läppchen und werden zum vordern und linken Zipfel der Tricuspidalis; links verschmelzen die Lappen zur Aorten-

klappe der Mitralis. Gleichzeitig mit der Entwicklung der Vorhofabtheilung ist auch die Kammeranlage in ihrem Ausbau fortgeschritten.

Vom 3. Brütetag an bleibt der obere Schenkel des hufeisenförmigen Schlauches — die Truncus-Abtheilung — gegenüber der Kammerabtheilung im Wachsthum zurück, schnürt sich von der Kammer durch eine Furche ab, *fretum Halleri*.

Die gemeinschaftliche Kammer dehnt sich nach unten aus, so dass jetzt der Truncus hart unter den Vorhöfen aus dem rechten Theil der Kammer entspringt. Dabei reicht der Truncus mehr und mehr an die vordere Seite der Kammer.

Die Kammer ihrerseits bekommt äusserlich an ihrer vordern Wand eine leichte Furche, Andeutung der Kammerabtheilung *Sulcus interventricularis*.

In der gleichen Ebene mit dem Vorhofseptum springen aus der hintern und vordern Kammerwand zwei Leisten hervor; die hintere inserirt sich an der hintern Atrio-ventricular-Lippe; die vordere Leiste zieht gegen das rechte Ende der vordern Lippe hin und verliert sich dort; dabei kommt eben dieses obere Ende der Leiste an den linkseitigen Umfang des Truncus arteriosus zu liegen. An diesem Rahmen steigt das Septum ventriculorum empor und würde den ganzen Truncus arter. in den rechten Ventrikel einbeziehen, wenn nicht der vordere Septumschenkel sich nach rechts wendete und der Abschluss des obern Theiles des Septum ventricul. durch die Anlage der Truncusscheidewand modificirt würde. Links und etwas nach hinten über der Stelle, wo der vordere Schenkel des Sept. ventric. an den Truncus hinaufsteigt, entspringt aus der Wand dieses letztern die Anlage des *Septum Trunci arteriosi*.

Dasselbe durchsetzt den Truncus von links hinten nach rechts vorn mit einer Convexität nach links vorn und scheidet den Truncus communis in ein grösseres rechtes, hinteres Gefäss (*Aorta*) und in ein kleineres linkes, vorderes (*A. Pulmonalis*).

Indem nun das Septum ventriculorum von seinem vordern, links am Truncus arter. befindlichen Schenkel und von seinem hintern mit der gleichnamigen Atrio-ventricular-Lippe

verwachsene Schenkel her sich gegen das herabwachsende Septum Trunci hinzieht und mit demselben verwächst, wird die Aorta in den linken Ventrikel einbezogen. — Der auszufüllende Defekt im obern Theil des Septum ventricul. ist nach vorn gegen den Truncus gerückt und gemeinschaftlich vom absteigenden Septum Trunci (als der rechten Wand der Aortenwurzel) und vom aufsteigenden Septum ventric. mehr überbrückt als ausgefüllt worden; denn vom linken Ventrikel her (nach welcher Seite die Aortenwurzel gleichsam defekt ist) ist der Rahmen des nunmehr überbrückten Septum Defektes in seiner ganzen Ausdehnung sichtbar.

Die rechtseitigen Enden der Atrio-ventricular-Lippen verhalten sich zur Ueberbrückung des Septum Defektes so, dass sie im hintern Winkel des Defektes von oben herab mit dem aufsteigenden Septum ventriculorum verwachsen und auf diese Weise den hintern Abschnitt der rechten Aorten-Wurzelwand bilden helfen.

Diese Vorgänge spielen sich beim Menschen ungefähr bis zum Ende des 2. Embryonalmonats ab.

Dasjenige Moment, welches die Missbildung des Herzens verursacht, sei es nun eine Wachsthumsstörung oder eine Krankheit, kann entweder nur eine Stelle des Herzens treffen und der daselbst gesetzte Schaden kann mehrere andere Bildungsfehler zur Folge haben, z. B. primärer Verschluss eines venösen ostium — secundäre Defekte im Septum atriorum und im Septum ventriculorum. In diesem Fall spricht man von einfacher Missbildung.

Hat dagegen das primär missbildende Moment mehrere Stellen zugleich getroffen, sich zugleich an mehreren Stellen geoffenbart, so spricht man von einer combinirten Missbildung.

Wir werden im Lauf dieser Auseinandersetzung zu dem Schluss kommen, dass es sich in dem vorliegenden Falle wahrscheinlich um eine combinirte Störung handelt.

Fassen wir die Hauptpunkte der dargebotenen Missbildung noch einmal zusammen:

1) *Atresia ostii venosi dextri.*

2) *Defekt des Septum atriorum und des Septum ventriculorum.*

3) *Bildung eines überzähligen Conusventrikels.*

4) *Transposition der grossen Gefässe.*

5) *Rudimentäre Sehnenfäden* am Zugang der Pulmonalis, welche nur als verkümmerte Reste eines nicht zur Ausbildung gelangten Tricuspidalis gedeutet werden können, und vergleichen wir die einschlägigen Fälle aus der Literatur, so finden wir, dass unser Fall in zwei Beziehungen vereinzelt dasteht, nämlich in Bezug auf die Punkte 5 und 1. Unter allen Fällen von Verschluss eines venösen ostiums ist keiner vorhanden, wo die Anwesenheit von Resten des Muskelapparats der verödeten Klappe verzeichnet wäre. Desgleichen findet sich unter den Fällen von überzähligen Arterienventrikel keiner, der mit Verschluss eines venösen Ostiums complicirt wäre. Wir haben demnach unsere Analogien bei zwei verschiedenen Gruppen von Herzmissbildungen zu suchen: 1) unter den Fällen von sog. überzähligen Arterienventrikel. — 2) unter den Fällen von Verschluss eines venösen Ostiums. — Fälle ersterer Art finden sich im Ganzen 7 und zwar 3 bei Rokitansky, 3 bei Peaccock, 1 bei Kussmaul.

Rokitansky (Defekte der Scheidewände des Herzens) überschreibt diese Gruppe mit: »Defekt in anomalen vordern Septis.« Ventrikelseptum defekt; beide Vorhöfe münden in einen gemeinschaftlichen grossen Ventrikelraum, das eine der beiden grossen Gefässe steckt in einem besondern kleinen Ventrikel, welcher durch eine Lücke in seinem Septum mit dem grossen Ventrikelraum communicirt.

1) **Fall 22. S. 27.** — Reisseur Magdalena, 11 Jahre alt, Taglöhnerstochter, bot im allgemeinen Krankenhaus neben den Zeichen von Lungentuberculose, umfängliche Herzdämpfung, starken Herzstoss, Strotzen und Pulsation der Jugularvenen, zeitweise sich verstärkende Geräusche am Herzen, Schwirren in der Gegend der Pulmonal-arterie dar.

Herz: Defekt in einem anomalen Septum, grosser rechter, kleiner linker Ventrikelraum. Transposition der arteriellen Gefässe: Aorta vorn und etwas links aus dem kleinen linken, Lungenarterie hinten und etwas rechts aus dem grossen rechten Ventrikelraum kommend. Mangel des hintern Septums. Einmündung beider Vorhöfe in den grossen rechten Ventrikelraum. Enge Aorta. Foramen ovale offen. Ductus arteriosus geschlossen. Stenose der Lungenarterie, endocarditische Erzeugnisse am Zugang zu derselben. Hiezu Fig. 11A. und 11B. Fig. 11A. stellt das beschriebene Herz von vorn dar: der vorn an der Basis des Herzens links vom Sulcus longitudinalis anterior liegende Conus oder Arterienventrikel ist aufgeschnitten. Man sieht die Lücke, durch welche der kleine Ventrikel mit dem grossen Ventrikel communicirt; aus dem kleinen Ventrikel entspringend die Aorta mit weiter Mündung und engem Stamm. — Fig. 11B. stellt die innere Ansicht des grossen Kammerraumes dar, an der Basis besitzt derselbe 4 Ostien, die von links nach rechts, linkes ostium venosum, Defekt im Septum (d. h. mittelbares Aortenostium) Pulmonalostium, dessen Zugang von einem fibrösen Schlauch umgeben ist und am meisten nach rechts das rechte Ostium venosum.

2) **Fall 23. S. 29.** — C. K. 30 Jahre alt, Lithograph, seit seiner Kindheit an Herzklopfen, Oppression und Kurzathmigkeit leidend, cyanotisch, mit kolbigen Nagelgliedern, vor 8 Jahren mit einer linksseitigen Pleuritis behaftet, starb, nachdem die Diagnose auf eine Perforation des Kammerseptums gestellt, im Februar 1868.

Herz: Defekt in einem anomalen Septum, grosser linker, kleiner rechter Ventrikelraum. Transposition der arteriellen Gefässstämme. Aorta vorn und etwas rechts aus dem kleinen rechten, Lungenarterie hinten und etwas links aus dem grossen linken Ventrikelraum. Mangel des hintern Septums. Einmündung beider Atrien in den grossen linken Ventrikelraum und zwar Hohlvenensack hinten, Lungenvenensack vorn in überkreuzender, corrigirender Richtung nach dem Defekte hin. Enge Aorta, sehr weite Lungenarterie. Foramen ovale und Ductus arter. geschlossen. — Cyanose, Lungentuberkel.

3) **Fall 21. S. 31.** — Doucha Josepha, das 9tägige Kind einer ledigen Handarbeiterin, kam am 20. Juli 1869 im Zustande einer bereits vorgeschrittenen Zersetzung zur sanitätspolizeilichen Section.

Herz: Defekt in einem anomalen Septum, grosser rechter, kleiner linker Ventrikelraum. Transposition der arteriellen Gefässe: Aorta rechts vorn, Lungenarterie links hinten. Mangel des hintern Septums. Defektes Septum atriorum, den Vorhofsack in einen grossen vordern Hohlvenensack und in einen hintern kleinen Lungenvenensack scheidend. Einmündung des Vorhofsackes in den grossen rechten Ventrikelraum — accessorisches Rudiment eines Normalseptums. Ductus arterios. offen. Einmündung der Lungenvenen in die Cava descendens.

Hiezu Fig. 12. S. 31 zeigt das Herz unmittelbar unterhalb der Ostien quer durchschnitten; links der kleine Ventrikelraum mit dem Ostium pulmonal; das Septum, welches die beiden Kammerräume scheidet, verläuft schräg von vorn innen nach hinten aussen, in seinem hintern Abschnitt ist es von der verbindenden Lücke durchbrochen; nach vorn und oben von dieser Lücke befindet sich das ostium aortæ. Die beiden Vorhöfe, der hintere und der vordere, communiciren durch ein gemeinschaftliches Ostium venosum mit dem grossen rechten Kammerraume, durch dieses Ostium venosum ist am Gewölbe des Vorhofsackes das quer von einer Seite zur andern verlaufende Rudiment des Septum atriorum zu sehen.

In der gleichen Ebene mit dem Septum atrior. verläuft zwischen dem ostium Aorta und der Lücke im Kammer-Setpum eine schmale Leiste, Andeutung eines eigentlichen Kammerseptums.

Th. Peacock: on malformations of the human heart. London 1866.

4) **S. 96.** — Ein Fall überliefert von Mr. Holmes. Derselbe stammt von einem jungen Mann, welcher im Alter von 21 Jahren starb, nachdem er das ganze Leben an Palpitationen, Dyspnœ und Cyanose der Lippen gelitten hatte. Er starb unter Symptomen von Hydrops. Beide Vorhöfe münden

in den linken Ventrikel und der rechte Ventrikel hat keine Verbindung mit dem rechten Vorhof, sondern entsendet die Pulmonalarterie und steht mit dem linken Ventrikel in Verbindung durch eine Oeffnung in seinem Septum.«

5) **S. 97.** — (Fall von Dr. Buchanan.) Ein Knabe von vier Jahren starb an Gelbsucht, nachdem er sein Leben lang cyanotisch gewesen. Die Lungenarterie steigt aus dem linken Ventrikel, die Aorta war mit beiden Ventrikeln verbunden, das Septum stark defekt. Das Foramen ovale offen; der Ductus arterios. geschlossen.

6) **S. 148.** — Beide Vorhöfe münden in einen grossen linken Ventrikel, aus dem die Lungenarterie entspringt; der rechte Ventrikel sehr klein communicirt mit dem linken mittels einer kleinen Lücke im Septum und gibt die Aorta ab.

7) **Kussmaul.** — **Beobachtung I.** — Die Aorta liegt vorn, die Lungenarterie hinten und hinter dem rechten Herzohr versteckt. Vorhöfe gut entwickelt. Foramen ovale offen. Kammerherz an der Spitze durch ein 2,5 Ctm. hohes Septum Rudiment geschieden. Die Atrioventricularklappen confluiren über dem rudimentären Kammerseptum. Unterer Rand der Vorhofscheidewand frei. Zwischen der stenosirten Arteria Pulmonalis und der Aorta findet sich ein fleischiger Wulst, welcher das Ostium Aortæ theilweise vom übrigen linken Ventrikelraum abschliesst. Das Präparat stammt von einem 3jährigen Mädchen, welches an Blausucht gelitten hatte.

Daran reihen sich zwei Fälle, wo ein solches vorderes anomales Septum bloss als Rudiment vorhanden ist.

Rokitansky. Fall 8. S. 11. — B. J. 25 Jahre alt, Schneidergeselle. Dyspnœ, Cyanose.

Herz: Defekt des ganzen vordern Septums, seitliche Umkehrung sämmtlicher Eingeweide. Anomale Stellung der Gefässe, beide im Bereiche des linken (hier venösen) Ventrikels. Aorta eng, Lungenarterie weit. *Rupiment eines accessorischen anomalen Septums zwischen den Ostien der arteriellen Gefässstämme.* Der rechte (arterielle) Ventrikel sehr gross.

Fall 9. S. 12. — R. M. 4 Monate alt. Cyanose. Croup. *Herz*: Defekte des ganzen vordern Septums. Transposition: Aorta rechts vorn, Pulmonalis links hinten. Rudiment eines accessorischen anomalen Septums zwischen den Gefässostien. Rudiment eines Conus arteriosus dexter. Isthmus Aortæ.

Einen merkwürdigen Contrast zu den aufgeführten Fällen, bei welchen das vordere arterielle ostium in einem besondern Ventrikel abgeschlossen ist, bilden zwei Fälle bei Mery und Maréchal, bei welchen ein venöses ostium durch ein besonderes Septum vom übrigen Ventrikelraum abgeschlossen ist.

Mery. Histoire de l'Académie royal, année 1700. S. 42: Der todtgeborene Fœtus zeigte verschiedene grobe Bildungsfehler an Rumpf und Extremitäten. »Das Herz hatte einen merkwürdigen Bau. Die Vorhöfe bildeten nicht zwei getrennte Höhlen, ebensowenig wie die Kammern. Lungenvenen und Hohlvenen mündeten in den gemeinsamen Vorhof, welcher durch eine weite Oeffnung in Verbindung stand mit einer Höhle, welche man rechten Ventrikel nennen konnte, und durch eine sehr kleine Oeffnung mit dem Uebergang vom rechten Ventrikel zum linken. Lungenarterie und Aorta entsprangen aus dem linken Ventrikel.

Das Blut der Venen sammelte sich im gemeinsamen Vorhof, von da musste der grössere Theil desselben in den rechten Ventrikel gelangen und von hier, weil dieser Ventrikel keine Arterien hatte, in den linken Ventrikel, in dem beide Ventrikel miteinander communiciren.«

Maréchal: über eine Bildungsabweichung des Herzens bei einem an der blauen Krankheit leidenden Kinde (Journal général de Médec. T. 69, S. 354.

»Kürzlich öffnete ich mit Herrn Carré einen Knaben von 3 Monaten und 13 Tagen, der mit allen Zufällen der blauen Krankheit gestorben war.

»In den ersten Tagen konnte er nicht saugen und hatte eine violette Farbe, die zwar etwas heller wurde, aber jedesmal beim Weinen zurückkehrte. Das Athmen war sehr erschwert, die Bewegungen des Kreislaufes tumultuarisch und unregelmässig. Nach 6 Wochen hatte er wenig an Grösse zugenommen und jetzt wurden die untern Gliedmassen wasser-

süchtig. Dieser Zustand verschwand zwar zwei Mal durch Digitalis, kehrte aber nachher zurück und blieb bis zum Tode.

»Das Herz war sehr gross und besonders die Vorhöfe durch schwarzes Blut ausgedehnt. Die Aorta und Lungenpulsadern schienen 3 Linien weit von einander aus derselben Höhle zu entspringen. Die letztere spaltete sich $1^1/_2$ Zoll über ihrem Ursprunge in die beiden Aeste, von denen der linke den Pulsadergang abschickte, der eine gewöhnliche Sonde aufnahm. — Der rechte Vorhof nahm ausser den gewöhnlichen Gefässen eine Vene von der Grösse einer Schreibfeder auf, die von der Thymus kam.

Die äussere Gestalt des Herzens war normal. — An der Basis der gemeinsamen Höhle fand sich die Mündung der Aorta mit ihren Klappen und drei Linien weiter rechts die Pulmonalis ohne Klappen. Die 3zipflige Klappe bildete einen cylindrischen Kanal von der Weite eines Zeigfingers. — Unter der Lungenpulsader fand sich eine Vertiefung und in der obern Gegend derselben eine drei Linien weite Oeffnung, die mit einer Klappe versehen war und in die Vorhofsabtheilung führte. Ueber dieser Oeffnung fand sich, durch einen starken Vorsprung von ihr getrennt, die Oeffnung in eine andere Höhle von der Weite eines Fingerhutes, die Spur der rechten Kammer.«

Aus der Vergleichung der 7 Analogen und der 5 letzten verwandten Fälle geht hervor:

1) In allen Fällen, mit Ausnahme des etwas undeutlich beschriebenen: Peacock, S. 96 (Fall von Holmes), besteht eine anomale Stellung der Gefässe, in der Regel Transposition. Es scheint also zwischen der Anlage eines anomalen Septum resp. Anlage eines überzähligen Arterienventrikels und der transponirten Gefässstellung ein causaler Zusammenhang zu sein.

2) Dieser Conusventrikel enthält bald die Aorta, bald die Lungenarterie, er liegt bald links, bald rechts vom Sulcus longitudinalis anterior.

3) Betreffs der normalen Kammerseptums ist hervorzuheben, dass dasselbe fehlt in unserm Fall, in 2 Fällen von Rokitansky und in 3 Fällen von Peacock, also in 6 Fällen;

im Fall Kussmaul ist das Kammerseptum 2,5 Ctm. hoch; im Fall 24 Rok. ist das Kammerseptum als rudimentäre Leiste vorhanden. In den Fällen 8 u. 9 Rok. ist bei Defekt des vordern Theiles des normalen Kammerseptums ein accessorisches Rudiment eines anomalen vorderen Septums vorhanden. Hieher gehört auch der Fall 5, S. 5 Rokitansky, wo ein accessorisches Rudiment eines Gefässseptums vorhanden, zwar nicht bei Defekt, sondern bei excentrischer, die Gefässostien unberührt lassender Sellung des Kammerseptums; dasselbe zieht nämlich seitlich an den Gefässostien vorüber, statt zwischen dieselben einzutreten.

Diese Fälle wollen sagen, dass an der Stelle zwischen den Ostien der grossen Arterien die Tendenz existirt, ein selbständiges, die Gefässostien trennendes Septum anzulegen, wenn dieser Aufgabe von Seite der Kammerscheidewand nicht nachgekommen wird, wenn die Kammerscheidewand entweder ganz oder in ihrem vordern Theil (Gefässtheil) defekt ist. Die Ursache des Defektes der Kammerscheidewand kann dabei eine verschiedene sein, z. B. im Fall Kussmaul und in den Fällen 8 u. 9 Rokitansky (accessorisches Rudiment eines anomalen Septum) ist die Ursache des Defektes der Kammerscheidewand, eine Pulmonalstenose. In unserm Falle ist das Zustandekommen eines Ventrikelseptums schon gehindert durch die Atresie des rechten venösen ostiums. In den übrigen Fällen mag die anomale Gefässstellung, resp. die Abweichung im Theilungsvorgang des Truncus arteriosus die Ursache sein, wobei man folgendes in Erwägung ziehen wolle. Wenn die anomale Gefässstellung, wie dies Rokitansky nachgewiesen hat, die Vollendung des vordern Theiles der Kammerscheidewand stört, so können bei Mangel eben dieses vordern Septums die Gefässostien zufolge der ihnen innewohnenden oben angeführten Tendenz gleichsam von sich aus ein eigenes Septum angelegt haben. Wenn nun dieses Gefässseptum, das angelegte aber in seiner Ausbildung gestörte Kammerseptum im Wachsthum überholt und seine Verbindung mit der Ventrikelwand vollendet, bevor das Septum ventric. heraufgewachsen ist, so kann das Kammerseptum, welches jetzt ein Hinderniss für den Blutstrom darstellt, entweder rudimentär bleiben,

wie im Fall Kussmaul und im Fall 24 Rok. (neugeborenes Kind), oder im Lauf der Entwicklung des Herzens gänzlich verschwinden.

Die Frage, woher den Gefässostien die Fähigkeit kommt, ein eigenes Septum zu bilden, legt den Gedanken nahe, dass dieses Septum vielleicht eine Verlängerung des aus dem Truncus arterios. herabwachsenden Septum trunci darstellt. Dafür spricht besonders der Fall 24 Rokitansky, wo das Rudiment des Kammerseptums das Gefässseptum annähernd im rechten Winkel schneidet, wo also die beiden Anlagen vollständig unabhängig von einander stattgefunden haben müssen.

Es erübrigt noch die Anführung der Fälle von Atresie eines ostium venosum.

Fall Rokitansky. S. 91. — Völliger Defekt des Septum ventriculorum, Atresie des Ostium venosum sinistrum. Foramen ovale offen. Ductus arteriosus schrumpfend. Accessorischer rechter Bronchus.

Das Herz eines 12 Tage alten im Jahre 1873 im Findelhause verstorbenen, wohlgenährten, angeblich nicht cyanotisch gewesenen Kindes weiblichen Geschlechts.

2) **Förster, Missbildungen 1861.** — Tafel XVIII. Fig. 10—12. Atresia ostii venosi sinistri.

Defekt des Septum ventriculorum. Defekt des Septum atriorum. Beide Septa sind als rudimentäre Leisten vorhanden. — Transposition der Arterien: die Aorta vorn und etwas links, die Pulmonalis hinten und etwas rechts. Ueber Alter u. s. w. keine Angaben.

3) **Vrolik.** »Die Frucht des Menschen und der Säugethiere, bearbeitet in ihrer regelmässigen und unregelmässigen Entwicklung. 1854.«

Tafel 88. — Knabe von 9 Jahren unter Erscheinungen von Cyanose gestorben. Herz breit ohne Spitze. Am Gewölbe der Kammerabtheilung befindet sich ein muskulöser Querbalken, welcher das Ostium der vorn rechts stehenden Lungenarterie und mit demselben den vordern rechten Theil der Kammer vom grössern linken Kammerantheil abscheidet.

Unterhalb dieses Querbalkens freie Communikation der beiden Kammerabtheilungen. Aus der rechten vordern, kleinern Kammerabtheilung entspringt nur die Lungenarterie; die hintere linke, grössere Kammerhälfte hat 2 Ostien: Aorta und Ostium venosum sinistrum. Ein Tricuspidalostium existirt nicht, die Stelle, wo dasselbe sein sollte, ist durch Muskelmassen verschlossen. Die Vorhöfe communiciren durch ein weites Foramen ovale. Es fand also eine Vermengung des Blutes im Vorhof sowohl als in der Kammer statt. Ein Mittel zur ausgiebigern Entsäuerung des Blutes sieht Vrolik in der überwiegenden Weite der Lungenarterie im Verhältniss zur Aorta. Die Gefässe haben annähernd normale Stellung.

Dieser Fall lehnt sich mit 2 Punkten an den unsrigen an, erstlich durch den Verschluss des Ostium venosum dextrum, zweitens durch die Anwesenheit eines rudimentären Gefässseptums. Wäre dieses Septum geschlossen und dazu die Arterien transponirt, so wäre die Analogie complet.

4) **Peacock.** Malformations of the heart. S. 26. — Fall aus dem St. Thomas Hospital.

Aus dem Herzen lässt sich ein Alter bestimmen von 8 bis 10 Jahren. Vorhanden sind 2 Vorhöfe, aber die rechte Atrio-ventricular-Oeffnung ist geschlossen, so dass das Blut aus dem rechten Vorhof seinen Weg nehmen musste durch ein weit offenes Foramen ovale in den linken Vorhof und von dort in den Ventrikel. Die Atrio-Ventrikular-Klappe glich eher einer Mitral-, als einer Tricuspidalklappe. Der Ventrikel ist eine einfache Höhle und hat blos ein rudimentäres Septum in Form eines dicken Fleischwulstes entlang seiner hintern Wand und die Arterien, welche aus diesem Ventrikel entspringen, sind transponirt. Die Aorta entspringt vorn, an der gewöhnlichen Stelle der Pulmonalis, diese aus dem hintern Theil des Ventrikels.

Am meisten Aehnlichkeit mit dem vorliegenden hat der leider nicht ausführlich beschriebene folgende Fall:

5) **Peacock.** S. 97. — Das Präparat ist beschrieben von M. Valleix, Bullet de la société. Anot. année 9. 1834. S. 253

Kind mit doppelter Hasenscharte, 8 Tag alt, gestorben an der Operation ohne Symptome eines Herzfehlers.

Ostium venosum dextrum geschlossen. Grosser linker Ventrikel mit Aorta, kleiner rechter. Ventrikel mit Pulmonalis-Arterien transponirt.

Situs transversus. Vorhanden 2 Vorhofsäcke, aber nur eine gemeinsame Höhle. In diese Höhle münden 2 cavæ descendentes, eine in die rechte, die andre in die linke Seite. Die cava inferior mündet in die linke Seite, die Lungenvenen in die rechte. Der Vorhof mündet in einen weiten linken Ventrikel durch eine Tricuspidal-Klappe. Der linke Ventrikel gibt die Aorta ab, und communicirt mit einer zweiten Höhle, welche gleichsam ausserhalb der Ventrikelwand liegt und den rechten Ventrikel vorstellt. Diese Höhle gibt die Lungenarterie ab und hat keine Verbindung mit dem Vorhof ausser durch den andern Ventrikel. Der Ductus arteriosus war natürlich.« In Betreff der Angaben von links und rechts bei diesem Falle ist nicht zu vergessen, dass es sich um einen *situs transversus* handelt.

Förster äusserte sich über seinen Fall und den Fall von Vrolik (Förster, Missbildungen S. 114), dass in beiden Fällen das venöse ostium durch eine Muskellage verschlossen sei und keine Spur von Entzündung erkennen lasse; dasselbe trifft bei unserm Fall zu. Der Boden des rechten Vorhofs ist absolut glatt; auch Rokitansky nimmt für seinen (S. 91) und ähnliche Fälle ein frühzeitiges Verwachsen der rechtseitigen Atrio-ventricularlippen aus unbekannten Ursachen an.

Dagegen führt Rauchfuss an (Gerhard, Handbuch der Kinderkrankheiten 1878), dass sich die Spuren so frühzeitig stattgehabter Entzündung verwischen können und tritt für die entzündliche Veranlassung ein für die Mehrzahl der Fälle. Bei allen diesen angeführten Fällen von Verschluss eines venösen ostiums sind grosse Defekte der Septa unerlässlich und scheint die Transposition bei solchen Septum Defekten die Regel zu sein. In 2 Fällen, Fall Vrolik und Fall Peacock, S. 97, ist bei mangelndem Kammerseptum ein mehr oder weniger vollständiges Gefässseptum wie in unserm Fall angelegt.

Schliesslich muss noch der seltsame Befund am Pulmonalostium unseres Falles betrachtet werden. S. 18 ist ausgeführt worden, dass der Zugang zur Pulmonalis umrahmt ist durch ein häutiges, schlauchförmiges Gebilde, welches an drei Stellen mit Sehnenfäden und Papillarmuskeln in Verbindung steht. Von diesen Sehnenfäden lassen sich die zwei kleinern Gruppen nicht anders auffassen, denn als Reste einer frühzeitig verödeten Tricuspidalklappe, welche unter den vorliegenden anomalen Verhältnissen an den vordern Umfang des Pulmonalostiums zu liegen kommen. Im Fall 22 Rokitansky liegt nämlich das rechte ostium venosum ebenfalls unmittelbar rechts vom Pulmonalzugang. Der starke, S. 58 beschriebene Papillarmuskel dagegen, welcher aus der hintern Herzwand entspringt und gegen die linke Seite des Pulmonalzugangs zieht, scheint andern Ursprungs zu sein, nämlich eine Abzweigung derjenigen Papillarmuskelgruppe, welche der hintern Wand angehört. Eine Vergleichung mit den Verhältnissen an 18 normalen Herzen lehrt, dass die hintere Gruppe entweder aus einem starken zwei- bis dreiköpfigen Muskel besteht, oder aus zwei gesonderten, welche bald mehr, bald weniger weit von einander abstehen.

So lässt sich der fragliche S. 58 erwähnte Papillarmuskel als eine Verzweigung des hintern Papillarmuskels der Mitralis auffassen.

Nach diesen Auseinandersetzungen lässt sich der ganze Complex von Missbildungen unter folgende Gesichtspunkte stellen:

Die Störung ist sehr wahrscheinlich eine combinirte, d. h. eine mehrfache. 1) Die eine primäre Veränderung besteht in dem Verschluss des rechten venösen Ostiums; nach Rokitansky und Förster wäre dieser Verschluss aufzufassen als eine Verwachsung der Atrio-ventrikular-Lippen, nach Rauchfuss könnte es auch eine entzündliche Verwachsung sein.

Verschluss der Tricuspidalöffnung bedingt nothwendig Offenbleiben der Vorhofcommunikation, Offenbleiben der Kammercommunikation, und ist in Betreff des Kammerseptums zu bemerken: Weil nach der oben gegebenen embryologischen Skizze zur Zeit des Verschlusses des Tricuspidal-

ostiums die Anlage der Kammerscheidewand bereits vor sich gegangen sein muss, so ist wahrscheinlich, dass im vorliegenden Fall das Kammerseptum ursprünglich angelegt war, aber im Lauf der Entwicklung des Herzens wieder verschwunden ist.

Bei dem Mangel eines normalen Kammerseptums wurde zwischen den Gefässostien ein selbständiges Gefässseptum angelegt, vielleicht vermittelst eines Herabwachsens des Septum trunci.

2) Zur Erklärung der Transposition der Gefässe hätten wir nach Rokitansky wiederum eine Wachsthumsstörung anzunehmen und zwar des Septum trunci. Nur ist hiebei folgendes zu bemerken: In der ursprünglichen Anlage steht die Aorta bekanntlich rechts, die Pulmonalis links; früher liess man um die Kreuzung der Gefässe, wodurch Aorta in den linken, Pulmonalis in den rechten Ventrikel gelangt, durch eine halbspiralige Drehung vor sich gehen; Rokitansky hat aber gezeigt (wie früher auseinandergesetzt wurde), dass das Hineinwachsen des Septum ventriculorum zwischen die Gefässostien die Kreuzung der Gefässe zu Stande bringt.

Es sind also 2 Faktoren, welche die normale Lagerung der Gefässe bedingen: ein normales Septum trunci und ein normales Septum ventricul.

Fehlt der eine Faktor, so wird leicht eine fehlerhafte Stellung der Gefässe resultiren, wenn dieser Fehler nicht durch eine Mehrleistung des andern Faktors corrigirt wird. Angewandt auf unsern Fall, bedeutet das: In Folge Mangels des Septum ventricul. verharren die Gefässe in ihrer ursprünglichen Stellung; kommt dazu noch eine geringe Abweichung des Septum trunci, so entsteht aus der Rechtslagerung der Aorta eine Verlagerung, d. h. eine vollständige Transposition der Gefässe.

Mit andern Worten:

1) Atresie der ostii venosi dextri (ob durch Entzündung, ob durch Wachsthumsstörung zu Stande gekommen, ist ungewiss); keine entzündlichen Reste vorhanden; solche dürften im Laufe der Zeit verwischt sein. Das Fehlen anderer Missbildungen des Individuums und seiner Angehörigen

spricht zu Gunsten des entzündlichen Ursprungs dieses Klappenverschlusses.

Folge des Verschlusses des venösen Ostium. Defekte der Vorhof- und Kammerscheidewand, welch letztere wahrscheinlich, wie die Vorhofscheidewand, ursprünglich angelegt war, nachträglich im Aufbau der Kammer aufgieng.

Nicht nothwendige Folge, aber veranlasst durch den Kammerseptum Defekt — die selbständige Anlage eines vordern anomalen Septums. Dass den Gefässostien die Tendenz innewohnt, bei Mangel der Kammerscheidewand von sich aus ein eigenes Septum zu bilden, beweisen die Fälle von rudimentären vordern Septum und macht dieser Umstand wahrscheinlich, dass dieses sog. vordere anomale Septum eine Verlängerung des Septum trunci ist. —

2) Als zweite Störung die transponirte Stellung der Gefässe. In wiefern diese Transposition in Zusammenhang steht mit dem Septum Defekt, ist soeben auseinandergesetzt.

Die Missbildung ist also nur in sofern eine combinirte, als die Anlage des vordern Septum und die Transposition der Gefässe keine nothwendigen Folgen der Atresia ostii venosi dextri sind, sondern dass ihr Zustandekommen blos begünstigt ist durch den Verschluss der Tricuspidalis, resp. Defekt der Kammerscheidewand.

Erklärung der Figur: Vordere Herzwand nach oben umgelegt, Einblick in den gemeinsamen grossen Ventrikel. Links: Ostium venosum sinistrum, in der Mitte Zugang zur Pulmonalis. Rechts: Lücke im vordern anomalen Septum.

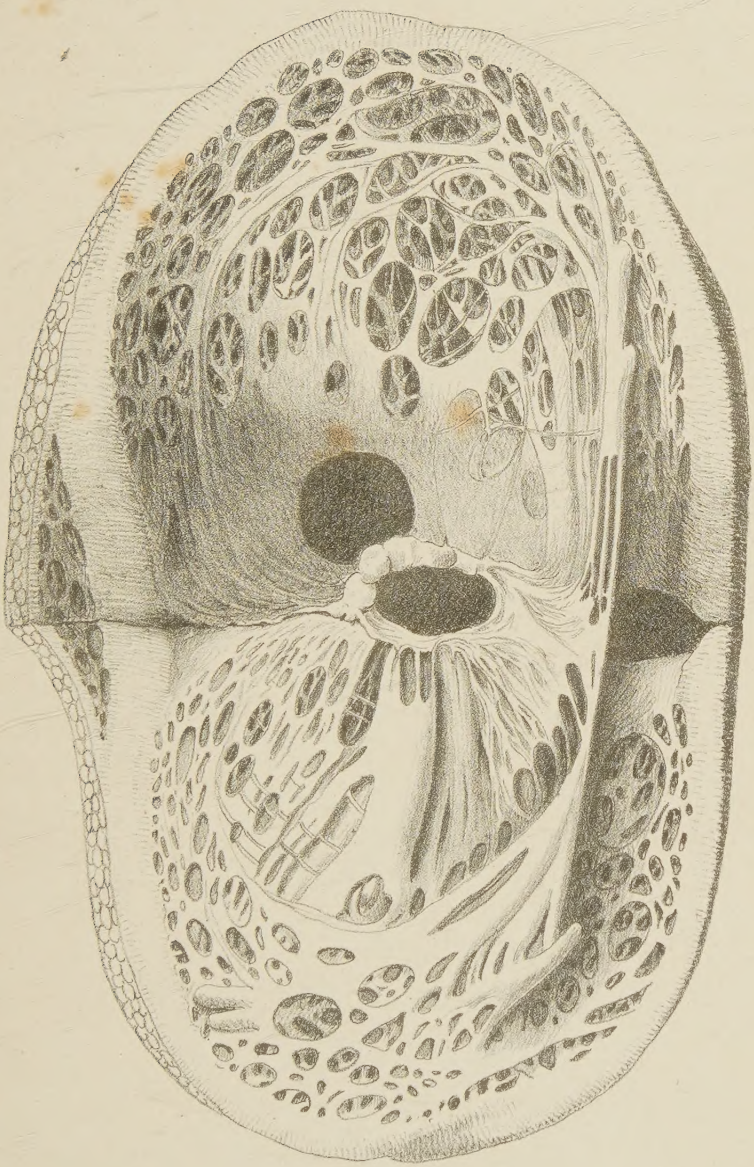

Knaus lith.
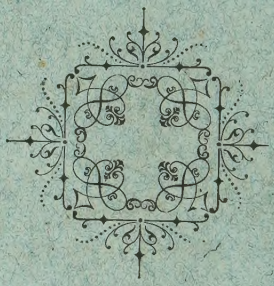
Druck v. G. Wolf in Basel.